

Compte-rendu Web'RCP 21.06.07

Liste des participants

- Pr. A. BAKHATAR, CHU Casablanca, Maroc
- Dr. P. BOMBARON, CH Mulhouse

- Dr. JL. TOUBOUL, CH Chalon-sur-Saône
- Dr. JM. VERNEJOUX, CHU Bordeaux

Identification patient

MON. A., 60 ans, sexe féminin.

Motif de la réunion

Avis thérapeutique.

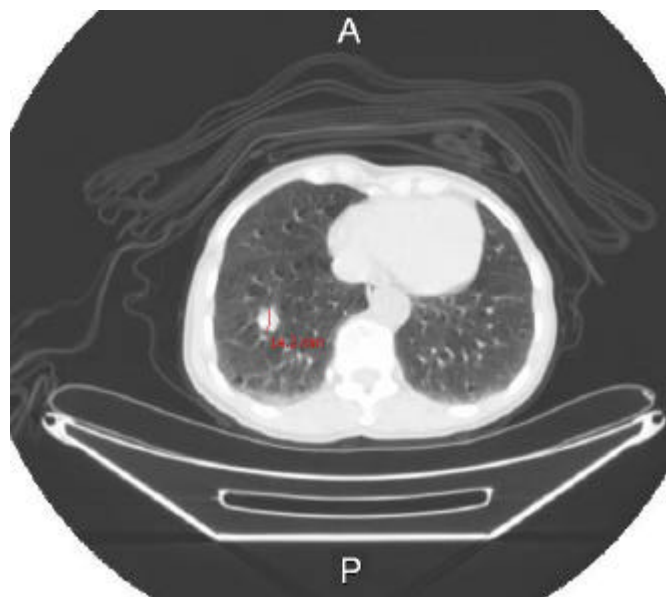
Clinique générale

- OMS (score d'autonomie) : 0/4.
- Poids : 45 kg (- 3 kg en 2 mois) ; taille : 1,64 m.
- Circonstances de découverte : manifestations cliniques.

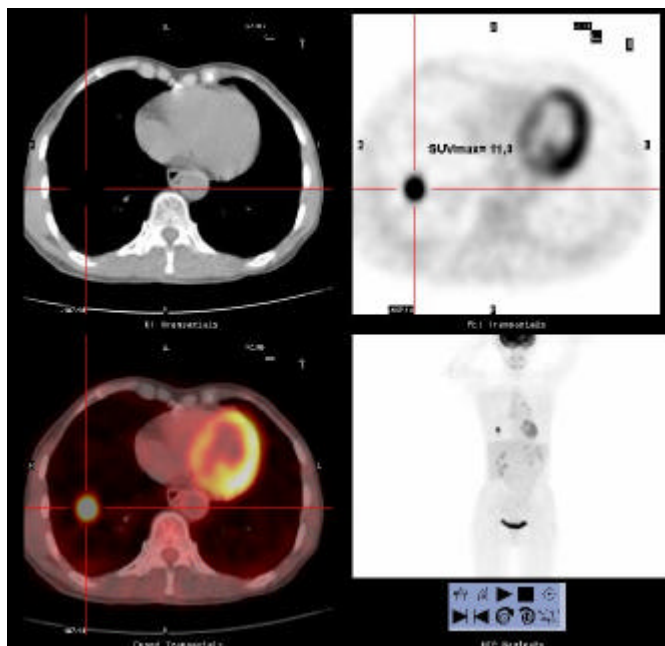
- Statut thérapeutique : non traité antérieurement.
- Traitement déjà réalisé : aucun.
- Rechute : non.

Tumeur

- Siège de la tumeur : poumon



Taille de la lésion : 14,2 mm



- Classification cTNM : cT : 1 ; cN : 0 ; cM : 0
- Histologie : sans.

Prise en charge

- Chirurgie : lobectomie inférieure droite.
- Anato-pathologie : 2 adénocarcinomes (16 mm et 8 mm) ; respect de la plèvre viscérale ; ganglions N2 et N1 sains ; embolies vasculaires péri-tumorales ; absence d'engainement péri-nerveux.

Question posée : quelle prise en charge post-chirurgicale ?

Réponse - RCP Originelle

- classification pTN : pT : 4 ; pN : 0.
- proposition thérapeutique : surveillance.

Réponse - Web'RCP : synthèse

- classification : pT : 4 ; pN : 0 vs 2 lésions synchrones pT : 1 ; pN : 0
- proposition thérapeutique :
 - si pT : 4 ; pN : 0 : surveillance car pas de rationnel scientifique pour une chimiothérapie adjuvante,
 - si pT : 1 ; pN : 0 : surveillance.

Réponse - Etude Respir.com / N = 3

- classification :
 - pT : 4 ; pN : 0 / N = 1
 - 2 lésions synchrones pT : 1 ; pN : 0 / N = 2
- proposition thérapeutique :
 - Surveillance, car pas de publication sur double cancer, et « minimal » N2 / N = 3
 - Irradiation prophylactique de l'encéphale pour le CPC pT1N0 considéré comme guéri / N = 0

Mots clés : adjuvant, cancer, non, petite, cellule, chimiothérapie, chirurgie, CNPC, traitement.