

Liste des participants

Dr. Barlési Fabrice, CHU Marseille
 Dr. Bombaron Pierre, CH Mulhouse

Pr. Taytard André, CHU Bordeaux
 Dr. Touboul Jean-Louis, CH Chalon-sur-Saône
 Dr. Vernejoux, Jean-Marc, CHU Bordeaux

Identification patient

GUI. R., 56 ans, sexe masculin.

Motif de la réunion

Avis thérapeutique.

Clinique générale

- OMS (score d'autonomie) : 0/4.
- Poids : 62 kg (stable) ; taille : 1,70 m.
- Circonstances de découverte : dépistage individuel.

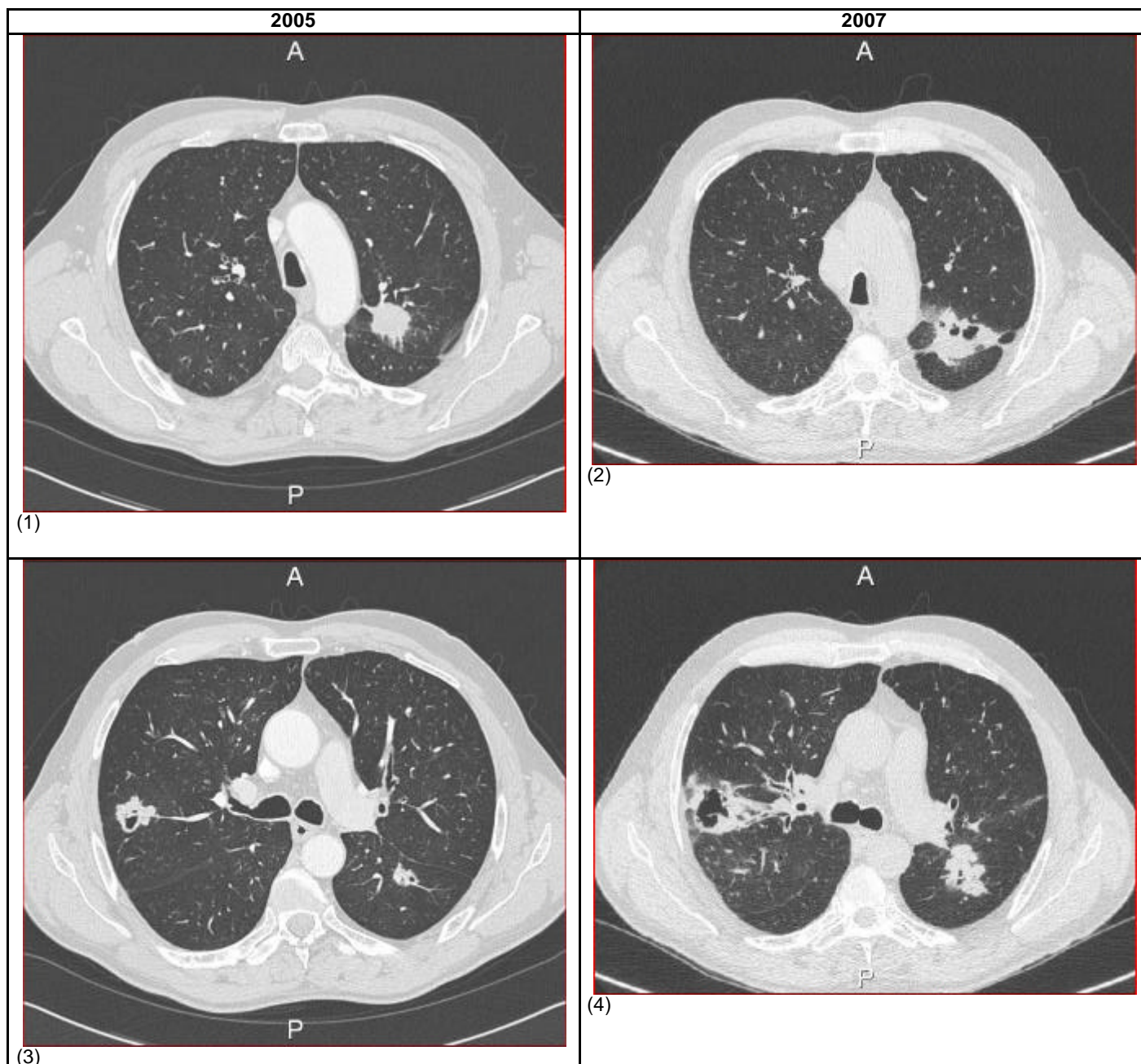
- Statut thérapeutique : non traité antérieurement.
- Traitement déjà réalisé : aucun.
- Rechute : non.
- Tabac : non fumeur.

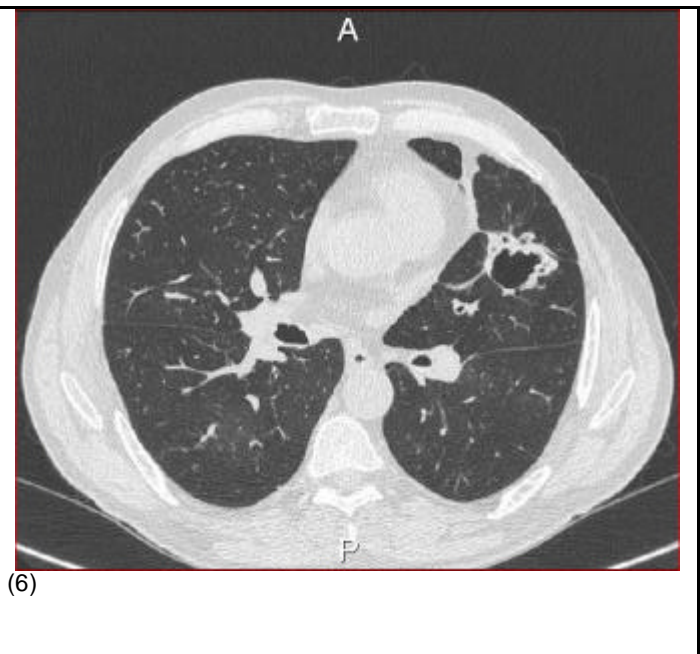
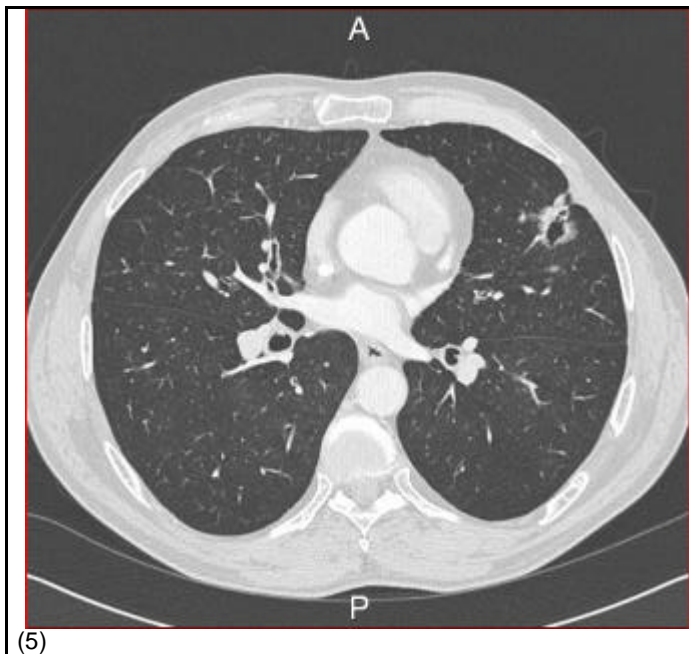Antécédents

- 1978 : lésions cutanées multiples → arsenisme reconnu en maladie professionnelle.
- 2004 : carcinome épidermoïde au niveau du pouce gauche traité chirurgicalement.

Tumeur

- Siège de la tumeur : poumon





- 2007 : fibroscopie bronchique : carcinome non à petites cellules du lobe supérieur droite.
- cTNM : cT2N2M1 (poumon).

Question posée : proposition thérapeutique ?

Réponse - RCP Originelle

➤ proposition thérapeutique : évolution atypique (durée, présentation, pas de nouvelle lésion avec 3 lésions cavitaires) → bilan immunologique. Proposition : surveillance car asymptomatique.

Réponse - Web'RCP : synthèse

Caractère atypique ; situation de non curabilité.

Proposition 1

➤ Nouveau prélèvement histologique (ganglion N2, ou lésion controlatérale par ponction sous scanner ou chirurgie) pour confirmation du caractère métastatique et recherche d'anomalies biologiques moléculaires (2 carcinomes épidermoïdes, non fumeur) ;
 ➔ Thérapeutique ciblée ultérieure ?

Vs.

Proposition 2

Surveillance car asymptomatique.

Mots clés : cancer, bronchique, non, petites, cellules, CNPC, métastase.